

Pijnlijk palmail granuloma annulare

A.M.C. Smit¹, T.M. Teune², T. van Meurs³

¹ Arts-assistent, afdeling Dermatologie, Maasstad Ziekenhuis, Rotterdam

² Patholoog, afdeling Pathologie, Maasstad Ziekenhuis, Rotterdam

³ Dermatoloog, afdeling Dermatologie, Maasstad Ziekenhuis, Rotterdam

Correspondentieadres:

A.M.C. Smit

Maasstad Ziekenhuis

Afdeling Dermatologie

Maasstadweg 21, 3079 DZ Rotterdam

E-mail: amcsmit@gmail.com



Figuur 1. Lenticulaire erythemateuze papels op rechterhandpalm, deels met annulair aspect.



Figuur 2. Detailopname van de rechterhandpalm.

CASUS

Een 74-jarige vrouw bezocht de polikliniek dermatologie met sinds tien dagen acuut ontstane pijnlijke, soms jeukende, erythemateuze afwijkingen aan de handpalmen en vingertoppen. De voorgeschiedenis vermeldde diabetes mellitus type 2, hypertensie en een CVA. Zij gebruikte simvastatine, esomeprazol, losartan/hydrochloorthiazide, carbasalaatcalcium en metformine. De laesies op de handen waren reeds een week behandeld met een- tot tweemaal daags Ibaril® crème zonder verbetering.

Bij lichamelijk onderzoek zagen wij op de palmaire zijde van de beide handen multipelle lenticulaire erythemateuze papels, waarvan sommige met een annulair aspect (figuur 1 en 2). Onze differentiële diagnose omvatte onder andere erythema exsudativum multiforme en een paraviraal exantheem.

Histologisch onderzoek

We namen een huidbiopt af van de rechterhandpalm. Dit toonde een deels granulomateuze ontsteking zonder necrose, met histiocyten en reuscellen deels rondom gebieden met necrobiose en geringe mucinedepositie gelegen (figuur 3 en 4).

Diagnose

Op basis van het klinische beeld, en met name op basis van het biopt stelden wij de diagnose pijnlijk palmail granuloma annulare.

BELOOP

Het topicale corticosteroïd werd na een maand gestaakt bij het uitblijven van effect. Ten tijde van de polikliniekbezoeken bleef zij pijnklachten aangeven en was het erytheem aan de handen onveranderd. Vanwege de aanhoudende pijnklachten die met name in de vingertoppen bestonden, werd nog een neurologische analyse verricht. Op het EMG waren geen aanwijzingen voor een polyneuropathie of carpaletunnelsyndroom. Ruim een half jaar later waren de klachten en het erytheem spontaan afgenomen.

BESPREKING

Granuloma annulare is een goedaardige inflammatoire aandoening die voor het eerst werd beschreven



aan het eind van de negentiende eeuw. Ondanks het feit dat dit ziektebeeld al geruime tijd bekend is, weten we nog altijd weinig over de etiologie. Er worden onder andere associaties genoemd met trauma, insectenbeten en virale infecties, maar voor alle is onvoldoende bewijs.

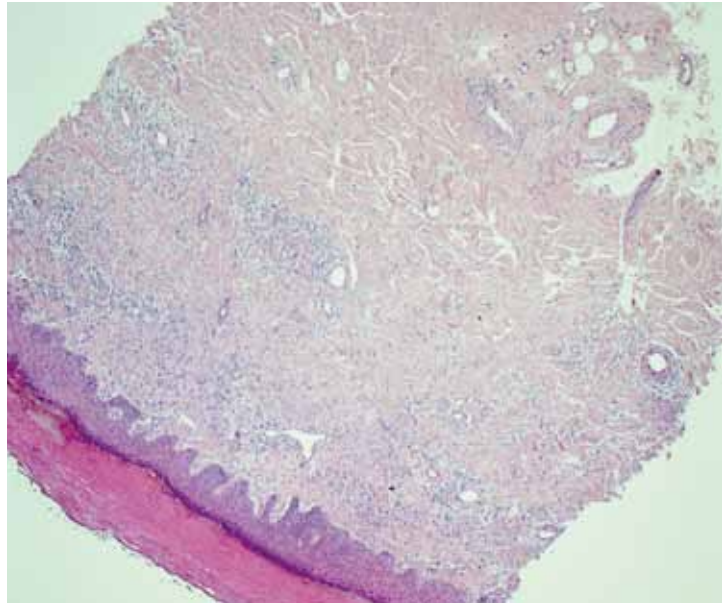
De klassieke presentatie van granuloma annulare bestaat uit erythemateuze papels en plaques, vaak enigszins annulair gerangschikt op de dorsale zijde van de acra. Daarnaast komt het ook voor op de benen, armen en rond de gewrichten. Het komt meer bij vrouwen voor dan bij mannen, met een 2:1 ratio.

Granuloma annulare gaat meestal spontaan binnen twee jaar in regressie. Gezien het zelflimiterende karakter is de behandeling gericht op het bestrijden van eventuele symptomen zoals jeuk en het verbeteren van het cosmetisch aspect. Dit kan geprobeerd worden met sterke topicale of intralesionale corticosteroiden of cryotherapie. Tevens worden fumaarzuur, nicotinamide en hydroxychloroquine genoemd als therapeutische opties.¹

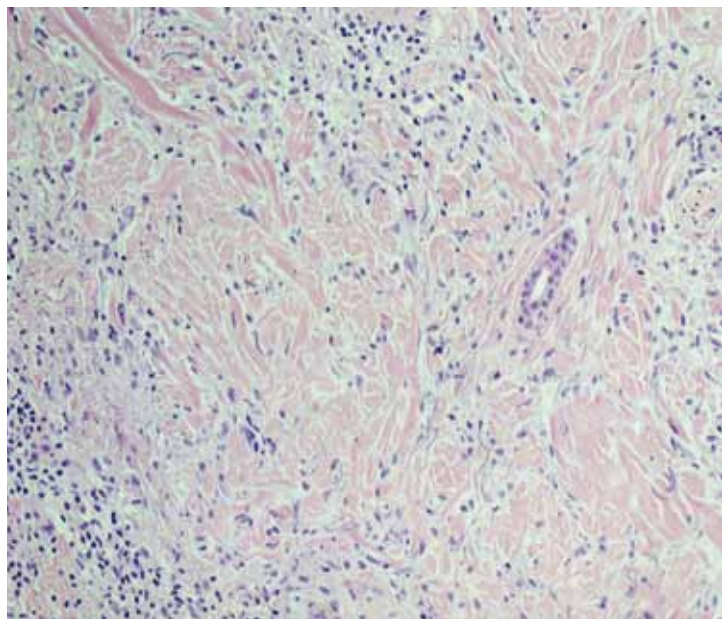
De laesies zijn vaak asymptomatisch. Onze patiënte had echter pijnlijke laesies op de handpalmen. In de literatuur zijn vijf artikelen gevonden over pijnlijk granuloma annulare en palmaire granuloma annulare. Hierin werden in totaal veertien casus beschreven, waarbij er in ieder geval in tien patiënten granuloma annulare op de handpalm voorkwam.²⁻⁵ Tevens werd in tien casus beschreven dat de patiënt last had van pijn.¹⁻⁴ In zes casus was de afwijking zowel op de handpalm aanwezig alsook pijnlijk.²⁻⁴ Deze pijnlijke variant van granuloma annulare lijkt op basis van de literatuur niet af te wijken van de reguliere variant wat betreft beloop en behandeling. Wel wordt er genoemd dat atypische presentaties van granuloma annulare een mogelijke associatie hebben met de ontwikkeling van een lymfoom.⁶ Omdat onze patiënte pijnlijke afwijkingen op de handpalmen had, dachten wij in eerste instantie in onze differentiële diagnose niet aan granuloma annulare. Het leerpunt van deze casus is daarom dat het belangrijk is om bij dergelijke pijnlijke afwijkingen aan de handen voor de differentiële diagnose te denken aan granuloma annulare.

LITERATUUR

1. Brey NV, Malone J, Callen JP. Acute-onset, painful acral granuloma annulare: a report of 4 cases and a discussion of the clinical and histologic spectrum of the disease. *Arch Dermatol* 2006;142:49-54.
2. Huh JW, Jeong YI, Choi KH, Park HJ, Jue MS. A Case of Acute-Onset, Painful Acral Granuloma Annulare. *Ann Dermatol* 2016;28:119-20. doi: 10.5021/ad.2016.28.1.119. *Epub* 2016 Jan 28.
3. Gutte R, Kothari D, Khopkar U. Granuloma annulare on the palms: a clinicopathological study of seven cases. *Indian J Dermatol Venereol Leprol* 2012;78:468-74. doi: 10.4103/0378-6323.98078.
4. Stewart LR, George S, Hamacher KL, Hsu S. Granuloma annulare of the palms. *Dermatol Online J* 2011;17:7.
5. Hsu S, Lehner AC, Chang JR. Granuloma annulare localized to the palms. *J Am Acad Dermatol* 1999;41(2 Pt 2):287-8.
6. Barksdale SK, Perniciaro C, Halling KC, Strickler JG. Granuloma annulare in patients with malignant lymphoma: clinicopathologic study of thirteen new cases. *J Am Acad Dermatol* 1994;31:42-8.



Figuur 3. HE-kleuring, vergroting 5x: discreet granulomateus aandoende ontsteking met name superficiael.



Figuur 4. HE-kleuring, vergroting 40x: detail van de histiocytair ontstekende rondom necrobiotisch veranderd collageen met discreet mucine.

**SAMENVATTING**

Granuloma annulare is een goedaardige, vaak asymptomatische en zelflimiterende inflammatoire aandoening die zich meestal presenteert met erythemateuze papels en plaques op de acra. Deze casus laat een minder bekende variant van deze ziekte zien waarbij er pijnlijke laesies op de palmaire zijde van de handen zijn.

TREFWOORDEN

pijnlijk – palmair – granuloma annulare

SUMMARY

Granuloma annulare is a benign inflammatory disease which is often asymptomatic and self-limiting and most often characterised by erythematous papules and plaques localized on the acral sites. This case of painful lesions on the palms is a less known variant of granuloma annulare.

KEYWORDS

painful – palmar – granuloma annulare

GEMELDE (FINANCIËLE) BELANGENVERSTRENGELING

Geen.