



# Liposuctie onder tumescente lokale anesthesie bij lipoedeem

A. Navadeh

De incidentie van lipoedeem bij vrouwen is circa 11%. [1] Ondanks de hoge incidentie van deze aandoening en een medische erkenning van langer dan 75 jaar, zijn de bekendheid en kennis van lipoedeem in Nederland nog steeds niet optimaal. Veel medici en paramedici zijn niet op de hoogte van de moderne behandelmethoden die de levenskwaliteit van lipoedeempatiënten aanzienlijk kunnen verbeteren. Een zeer effectieve en succesvolle optie van deze moderne therapieën is liposuctie onder tumescente lokale anesthesie. Deze behandeling wordt zelfs beschouwd als de voorkeursbehandeling bij lipoedeem. [2,11]

Liposuctie is de laatste jaren bij meerdere medische indicaties toegepast, onder andere bij benigne lipomatosis, lipoom en lipoedeem. Met name bij patiënten met lipoedeem kan liposuctie tot opvallende verbetering van de klachten leiden. [3,5] In 2002, tijdens het 20th World Congress of Dermatology in Parijs, werden de eerste resultaten van liposuctie met tumescente lokale anesthesie bij lipoedeem gepresenteerd. Sinds 2005 is deze chirurgische methode een essentieel onderdeel van de behandeling bij veel patiënten met lipoedeem, vooral in Duitsland, en wordt hij steeds meer erkend en uitgevoerd in diverse flebologische en medisch-cosmetische centra overal in de wereld. [4]

De term lipoedeem is in 1940 voor het eerst gebruikt door Allen en Hines voor het beschrijven van symmetrische, eminente subcutane vetophoping van de onderste extremiteiten. [2,3]

Deze aandoening wordt vaak onterecht gediagnosticeerd als lymfoedeem (verminderde lymfatische doorstroming, asymmetrie -bij secundair lymfoedeem-, geen pijn, geen blauwe plekken, positieve stemmer-huidplooiest), lipohypertrofie (dezelfde disproportie tussen het bovenste en onderste lichaamsdeel, maar geen oedeem en geen pijn), lipo-lymfoedeem (afwijkende lymfscintigrafie vergelijkbaar met lymfoedeem, huidveranderingen zoals fibrosing van de huid en nageldystrofie, pijnklachten, snel optredende blauwe plekken) of primaire adipositas (geen disproportie tussen het bovenste en onderste lichaamsdeel, meestal geen pijn en geen oedeem) (tabel 1).

De etiologie en pathogenese van lipoedeem zijn nog steeds onduidelijk, maar een erfelijke factor, waarschijnlijk autosomaal dominante overerving met sekselimitatie, speelt hier zeker een rol bij. [5,6]

Tabel 1. Differentiële diagnose van lipoedeem.

	Lipoedeem	Primair lymfoedeem	Secundair lymfoedeem	Lipolymfoedeem	Primaire adipositas
Begin aandoening	10-30 jaar	kinderleeftijd, late onset meestal < 35 jaar	volwassen leeftijd	rond 30 jaar	meestal kinderleeftijd
Erfelijkheid	+	+	-	meestal +	meestal +
Effect van dieet	geen	geen	geen	geen	positief
Snel optredende blauwe plekken	+	-	-	+	-
Pijn	meestal +	soms +	soms +	meestal +	-
Lokalisatie	symmetrisch extremiteiten handen en voeten: vrij	meestal symmetrisch extremiteiten	meestal a-symmetrisch vooral extremiteiten	onderste extremiteiten progressief naar de voeten	overal op het lichaam
Teken van Stemmer	-	+	+	+	-

Dermatoloog, Nationaal Huidcentrum, Bussum en Isala Diaconessenhuis, Meppel

Indien lipoedeem niet adequaat wordt behandeld, zal deze progressieve aandoening leiden tot chronisch lymflipoedeem met dezelfde progressie en prognose als lymfoedeem. [1,6] De behandeling van lipoedeem bestaat uit conservatieve therapieën, zoals het aanmeten van bij voorkeur vlakbrei klasse II/III therapeutische elastische kousen na zwachtelen, vooral ter vermindering van het oedeem van de onderste extremiteiten, en chirurgische methoden, vooral liposuctie, voor cosmetische doeleinden, afname van pijnklachten en verbetering van mobiliteit.

## SYMPTOMATOLOGIE

Lipoedeem is een aandoening die vrijwel uitsluitend bij vrouwen voorkomt. In de meeste gevallen zijn heup en taille, bovenbenen, knieën, onderbenen en enkels aangedaan. Soms zijn ook armen erbij betrokken, maar handen en voeten blijven altijd intact. [7]

De accumulatie van vocht en ernstig orthostatisch oedeem (toename oedeem bij langdurig zitten en staan, met spontane remissie na het liggen) veroorzaakt pijn en overmatige overgevoeligheid bij aanraking. Deze pijn en hypergevoeligheid worden aangeduid met verschillende synoniemen: lipalgia, adiposalgia, adipos dolorosa, *painful column* legs en lipodystrophia dolorosa. In de meeste gevallen beginnen de symptomen kort na de puberteit, maar soms kan de aandoening zich ontwikkelen na andere hormonale veranderingen, zoals zwangerschap of menopauze. De ziekteprogressie wordt op basis van huidconditie en subcutane vetdikte in drie stadia verdeeld.

In stadium 1 is de huid glad en de subcutane vetlaag verdikt. De huid van sommige gebieden kan ten gevolge van de functionele vasculaire disbalans koud aanvoelen. Soms zijn er palpabele subcutane vetnoduli aanwezig. In de loop der tijd worden deze noduli groter en opvallender. De onregelmatigheid van het huidoppervlak neemt toe en dit leidt tot cellulitis.

Hierbij is dan sprake van stadium 2 van lipoedeem. In het derde stadium manifesteert het subcutane vet zich via de huid op de knieën en bovenbenen en resulteert in mobiliteitsbeperkingen. [7,8]

De onevenredigheid tussen de omvang van het smalle bovenste lichaamsdeel en extreem opgezette onderlichaam kan niet door middel van sport of dieet gecorrigeerd worden. Dit kan tot enorme frustratie en psychosociale problemen leiden. [9]

## PATIËNTEN EN METHODE

Tussen 2013 en 2017 zijn 21 patiënten met lipoedeem in het Nationaal Huidcentrum Bussum behandeld door middel van liposuctie onder tumescente lokale anesthesie. De gemiddelde leeftijd van de patiënten was 41 jaar (21-62 jaar) en het gemiddelde lichaamsgewicht 86 kg (57-115 kg). Zeven patiënten verkeerden in stadium 1, negen patiënten in stadium 2 en vijf patiënten hadden het derde stadium van lipoedeem bereikt. Liposuctie onder tumescente lokale anesthesie werd bij patiënten met stadium 1 toegepast op de trochanters, de binnenzijde van de bovenbenen, de bilplooï en de voorzijde van de bovenbenen. Patiënten met stadium 2 en 3 werden behalve op de bovengenoemde locaties ook aan de armen en onderbenen geholpen. Alle patiënten kregen gedurende drie dagen een profylactische antibioticumkuur (amoxicilline of erytromycine 3dd 500 mg) te beginnen op de dag van de ingreep. De behandeling bij de patiënten in stadium 1 vond in één sessie plaats. Voor de patiënten in het tweede en derde stadium waren twee of drie sessies nodig vanwege de grootte van de te behandelen locaties. De gemiddelde hoeveelheid tumescente vloeistof (lidocaine 2% + epinefrine 1/180,000, 45 mg/kg, CO<sub>2</sub>HNa 12 ml/liter, in NaCl 0,9%) was 4750 ml (3500- 6000 ml) per sessie. Na dertig minuten pauze en vóór het uitvoeren van liposuctie werd het *BodyTite*-systeem toegepast. Dit systeem zorgt voor het voorkomen van een slappe huid ten gevolge van liposuctie, vooral bij de locaties als regio

Tabel 2. Symptomen van lipoedeem voor en na liposuctie onder tumescente lokale anesthesie bij 21 patiënten.

**Pijn:** (+): milde vorm. Geen behoefte aan pijnstillers. (++): matige vorm: regelmatig gebruik van pijnstillers, maar geen behoefte aan een consult bij de huisarts. (+++): ernstige vorm: regelmatige consulten bij de huisarts of andere zorgverleners bijvoorbeeld fysiotherapeut. **Ecchymose:** (+): milde vorm: snel optredende posttraumatische blauwe plekken. (++): matige vorm: snel optredende blauwe plekken met gering trauma of na sport. (+++): spontaan optredende blauwe plekken. **Mobiliteitsbeperking:** (+): milde vorm: moeite met langdurig wandelen en sport, langer dan 60 minuten. (++): matige vorm: moeite met wandelen en sport, langer dan 30 minuten. (+++): ernstige vorm: moeite met wandelen en sport, langer dan 15 minuten. **Cosmetische klachten:** (+): geen storende cosmetische klachten. (++): enigszins storende cosmetische klachten, zonder invloed op kwaliteit van leven. (+++): cosmetische klachten met enigszins invloed op kwaliteit van leven, maar geen slaapproblemen. (++++): cosmetische klachten met ernstige psychosociale belasting en slaapproblemen. (++++): ernstige cosmetische klachten en behoefte aan psychologische begeleiding.

Symptomen	Preoperatief	Postoperatief 6 weken	Postoperatief 3 maanden	Postoperatief 6 maanden	Postoperatief 1 jaar	P-waarde
Pijn	+++	++	+	+/-	+/-	< 0,01
Ecchymose	+++	++	+	+/-	+/-	< 0,01
Oedeem	+++	++	+	-	-	< 0,01
Mobiliteitsbeperking	+++	++	+	-	-	< 0,01
Cosmetische klachten en kwaliteit van leven	+++++	++++	++	+	+	< 0,001

pre-inguinalis (binnenzijde been), subglutealis (bilplooi) en infra-abdominalis. Het mechanisme van het handvat van *BodyTite* is gebaseerd op radiofrequentie en daardoor op contractie van de collageenmatrix. Door de exact gecontroleerde energie – geproduceerd door de interne canule met stroming naar de externe elektrode – kan er geen thermale beschadiging van de huid en andere omringende weefsels optreden. Na deze fase werd de liposuctie uitgevoerd met het *Power-Assisted Liposuction System* (PAL- 650 van MicroAir). Dit systeem, een combinatie van vibratie en zuiging, leidt tot betere resultaten dan systemen zonder vibrerende canules. De gebruikte canule was in alle gevallen een versie met een enkele poort en een diameter van 4 mm en een lengte van 30 cm. Met deze minst agressieve canule is de kans dat er op de huid onregelmatigheden optreden minimaal. De gemiddelde operatieduur was 2 uur en 50 minuten (135-205 min). De gemiddelde hoeveelheid verwijderd vet was 2250 ml (1500-3000 ml) per sessie. De patiënten werden na zes weken, drie maanden, zes maanden en één jaar geëvalueerd. De cosmetische resultaten werden vastgesteld op grond van gemaakte voor- en na-foto's, de tevredenheid van de patiënten en de visie van de operateur (figuur 1A-D). Tevens zijn de klinische symptomen, zoals pijn en hypergevoeligheid van de huid, optredende blauwe plekken en mobiliteitsbeperkingen vóór de behandeling met liposuctie en tijdens de postoperatieve controles vergeleken en beoordeeld. Voor de statistische analyse is gebruikgemaakt van SPSS 16.0.

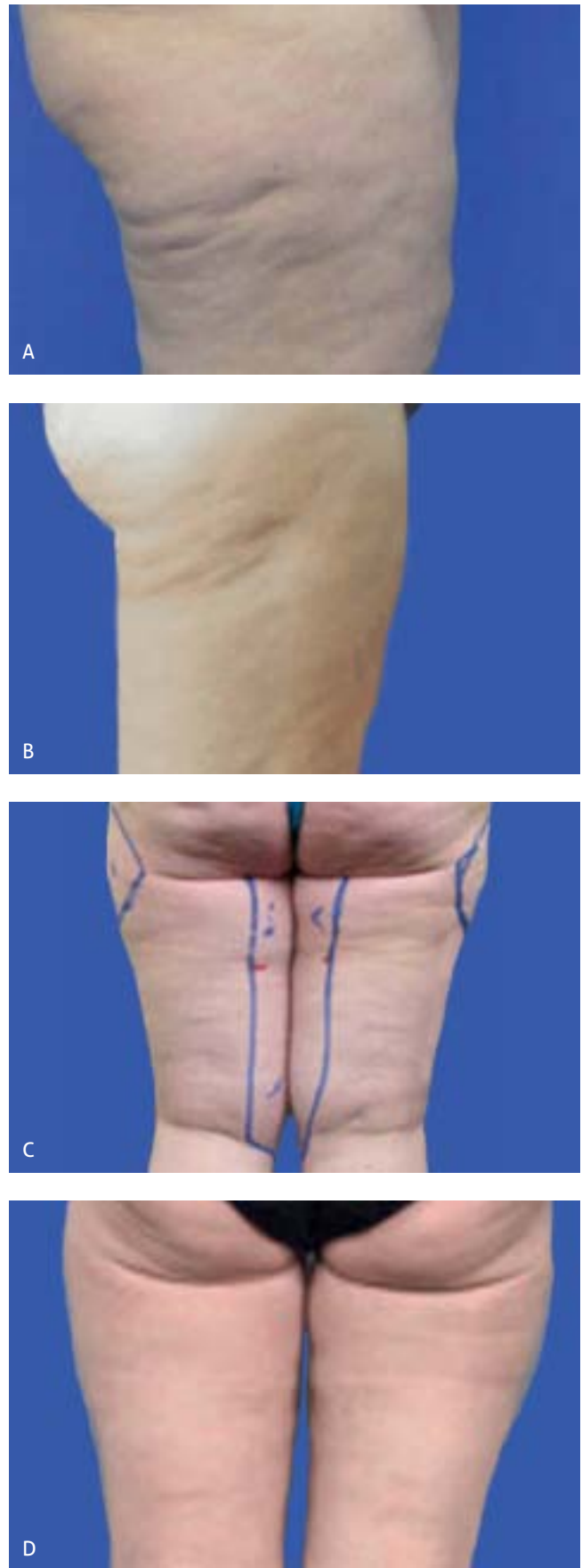
## RESULTATEN

De cosmetische resultaten en verbetering van kwaliteit van leven na de liposuctie waren opmerkelijk. Postoperatieve afname van pijn, huidhypersensitiviteit, ecchymose en oedeem trad bij iedere patiënt op (tabel 2). Door reductie van het subcutane vet van de onderste en/of bovenste extremiteiten ontstond proportie in lichaamscontour. De gemiddelde reductie van de omvang van elk bovenbeen was 9 cm (4-14 cm), van elke kuit 4 cm (2-6 cm) en van elke arm 3 cm (2-4 cm).

De postoperatieve verbetering van alle genoemde criteria was geanalyseerd op basis van het stadium van lipoedeem en leeftijdscategorie. Er was geen verschil tussen de eindresultaten bij patiënten uit verschillende leeftijdscategorieën. Wat de stadia van lipoedeem betreft, vertoonden patiënten uit de groepen 2 en 3 (respectievelijk negen en vijf patiënten) een opvallender subjectieve en objectieve verbetering dan die uit de groep met stadium 1 (zeven patiënten).

## COMPLICATIES

Er deden zich geen grote complicaties voor. Ontsteking van de incisies trad bij vier patiënten op. Deze werd gedurende één week met 2dd Fucidine® crème behandeld. Drie patiënten hadden de avond na de behandeling last van een orthostatische reactie (duizeligheid bij overeind komen), maar ze herstelden daar spontaan op dezelfde dag van. Ecchymose, vooral van de binnenzijde van de bovenbenen en knieën, ontstond bij elf patiënten en verdween binnen drie weken. Bij één patiënt werd een hypertrofisch litteken van een incisie met een eenmalige intralesionale injectie met Kenacort®-40 behandeld.



Figuur 1. Foto's van voor en na de behandeling van de trochanters, bovenbenen en knieën door middel van liposuctie onder tumescente lokale anesthesie. A. Patiënt 1 voor de behandeling. B. Patiënt 1 zes maanden na de behandeling. C. Patiënt 2 voor de behandeling. D. Patiënt 2 zes maanden na behandeling.

Tabel 3. Complicaties na liposuctie onder tumescente lokale anesthesie bij lipoedeem.

Complicatie	Aantal patiënten	Behandeling
Infectie van de incisie	4 (19%)	Fucidinecreme
Orthostatische reactie	3 (14,28 %)	spontane remissie
Ecchymose	11 ( 52,38%)	spontane remissie
Hypertrofisch litteken	1 ( 4,76 %)	Kenacort-40 injectie
Seroom	1 (4,76 %)	punctie
Lipotrop	2 (9,52%)	lipofilling

Ook trad er bij één patiënt in de loop van de acht weken na de liposuctie in het rechterbovenbeen circumschripte vochtophoping op. Deze vochtophoping (seroom) werd eenvoudig met een naald gauge-18 gepuncteerd. De ontstane onregelmatigheid (lipotrop) van de trochanter bij twee patiënten werd met succes door lipofilling gecorrigeerd (tabel 3).

## BESPREKING

Lange tijd waren enkele conservatieve behandelingen zoals ambulante compressietherapie, manuele lymfdrainage en lymfapress, de enige mogelijkheden voor de bestrijding van de klachten van lipoedeem. Deze behandelmethoden waren in de jaren dertig van de vorige eeuw door E. Vodder geïntroduceerd. [4,10] Sport- en dieetadviezen sorteren bij deze patiënten geen overtuigend effect. Eind twintigste eeuw werd liposuctie met grote canules, onder algehele narcose en zonder subcutane infiltratie (*dry technique*), bij meerdere patiënten met lipoedeem toegepast. Dit resulteerde in onacceptabele cosmetische uitkomsten. [4,11] Introductie van PAL met microcanules van 3-4 mm en onder tumescente lokale anesthesie heeft de lichamelijke en emotionele problemen van lipoedeempatiënten aanzienlijk verminderd. [9,11] Het gebruik van stompe microcanules voorkomt weefselbeschadiging en bloeding en leidt tot uitstekende cosmetische resultaten. [11,12] Het meest opvallende daarvan is een goede verhouding tussen het bovenste en onderste lichaamsdeel. Vermindering van de lichamelijke klachten, vooral pijn en mobiliteitsbeperking, is een ander belangrijk aspect van liposuctie onder tumescente lokale anesthesie bij lipoedeem. De eindresultaten bij onze patiënten waren niet afhankelijk van de leeftijdscategorie, maar wel van het stadium van lipoedeem. Bij patiënten met stadium 2 en 3 waren de resultaten beter dan bij degenen met stadium 1.

Hoewel PAL in combinatie met *BodyTite* de symptomen van lipoedeem niet volledig kan elimineren, vermindert deze behandeling de cosmetische en functionele klachten bij lipoedeempatiënten opmerkelijk en verbetert hun kwaliteit van leven.

## LITERATUUR

1. Forner-Cordero A, Szolnoky G, Kemeny L. *Lipedema: An overview of its clinical manifestation, diagnosis and treatment of the disproportional fatty depositions syndrome*. Clin Obes 2012;2(2-3):86-95.
2. Dadras M, Mallinger PJ, Corterier CC, Theodosiadi S. *Liposuction in the treatment of lipedema*. Arch Plast Surg 2017;44(4):324-31.

3. Boyer M, Monette S, Nguyen A, Zipp T, Aughenbaugh WD, Nimunkar J. *A review of techniques and procedures for lipoma treatment*. Clin Dermatol 2015;3(4):105-12.
4. Wienert V, Foldi E, Juenger M. *Lipedema: guideline of the German Society of Phlebology*. Phlebologie 2009;38:164-7.
5. Schmeller W, Hueppe M, Meier-Vollrath I. *Tumescent liposuction in lipoedema yields good long-term results*. Br J Dermatol 2012;166(1):161-8.
6. Child AH, Gordon KD. *Lipedema: an inherited condition*. Am J Med Genet 2010;152A(4):970-6.
7. Rudkin GH, Miller TA. *Lipedema: a clinical entity distinct from lymphedema*. Plast Reconstr Surg 1994;94(6):841-7.
8. Weisseleder H, Schuchhardt C. *Lipedema: diagnosis and therapy*. Germany: Viavital, 2008:294-323.
9. Juthier JE. *Lymphedema management*. New York: Thieme, 2005;87-9.
10. Hoffmann JN, Fertmann JP, Baumeister RG, Putz R, Frick A. *Tumescent and dry liposuction of lower extremities*. Plast Reconstr Surg 2004;113(2):718-24.

De complete literatuurlijst is, vanaf drie weken na publicatie in dit tijdschrift, te vinden op [www.nvdv.nl](http://www.nvdv.nl).

## SAMENVATTING

Hoewel de conservatieve behandelingen (ambulante compressietherapie, lymfdrainage, fysiotherapie) de klachten van lipoedeem relatief verminderen, neemt de vetophoping er niet door af. Ondanks deze therapieën ontwikkelt het ziektebeeld zich in de loop der jaren en de symptomen verergeren voortdurend. Dieet, sport en diuretica zijn niet of nauwelijks van invloed op de klachten van deze patiënten. [2] Liposuctie onder tumescente lokale anesthesie is een veilige en effectieve behandeling bij lipoedeem. Deze therapie zorgt voor het afnemen van de symptomen van deze aandoening en het verbeteren van de kwaliteit van leven van deze patiënten. Liposuctie onder tumescente lokale anesthesie is zelfs genoemd als 'de voorkeursbehandeling' bij lipoedeem. [13]

## SUMMARY

Although physical therapies such as lymphatic drainage, compression therapy and physiotherapy improve the symptoms of lipedema, they can not reduce the amount of fat. In spite of lifelong conservative treatments, the disease persists and is often progressive. Diet, physical activities and diuretics show no benefit. [2] Tumescent liposuction is a safe method that improves the symptoms of lipedema and corrects body shape. It has even been labeled 'the treatment of choice' for lipedema. [13] All of our patients reported a significant symptomatic improvement and increase in quality of life following surgery without serious post-operative complications.

## CORRESPONDENTIEADRES

Eli Navadeh

E-mail: [navadeh@isala.nl](mailto:navadeh@isala.nl)